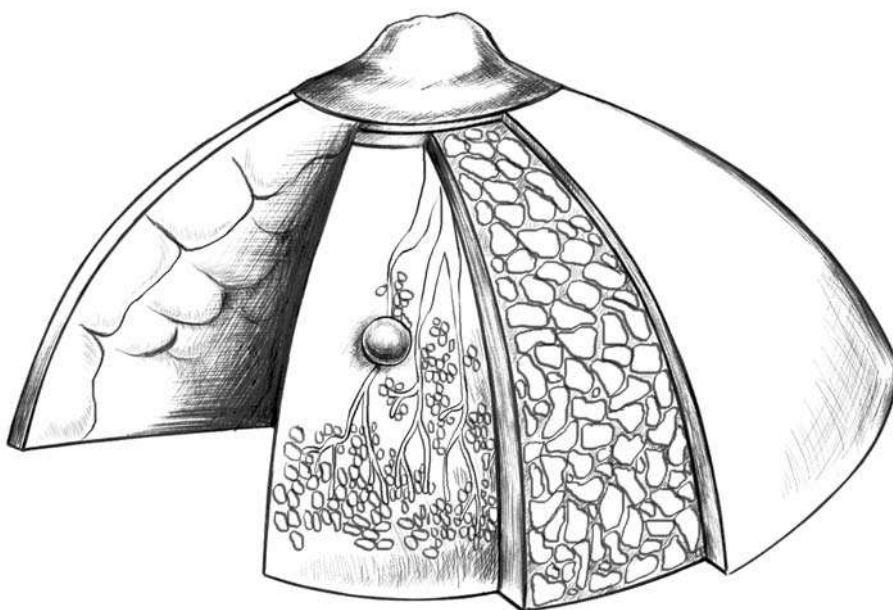


SINTOMAS E SINAIS: DOR, NÓDULOS E SECREÇÕES



O sintoma da dor mamária é o mais freqüentemente referido pelas mulheres (mais de 60%), que a associam com uma irreal propensão ao aparecimento de tumor.

A causa mais freqüente de dor mamária é a alteração funcional benigna da mama (AFBM), antes conhecida como displasia mamária. A dor é cíclica e depende da ação dos hormônios ovarianos sobre a mama, tornando-a túrgida e dolorida, principalmente no período pré-menstrual. A mulher que tem muitas gestações e amamentações, em geral, não refere dor mamária. Os traumas, infecções, neurites, inflamações nos arcos costais e “stress” são outras causas de dor, que pode ser agravada pela ingestão exagerada de cafeína (coca-cola, chocolate, café).

A AFBM não é considerada doença e não aumenta o risco das mulheres para desenvolver câncer no futuro.

A descarga papilar é de importância em relação ao câncer de mama apenas quando abundante, de aspecto cristalino ou sanguinolento, unilateral, exteriorizando-se por um único ducto. O líquido deve ser submetido ao exame citológico na busca de células cancerosas e aquele setor da mama merece investigação cirúrgica.

O nódulo mamário (tumor) é uma área definida, de consistência variada, de limites precisos ou não, que pode ser a manifestação de um simples cisto - tumor de conteúdo líquido - ou sólido, benigno ou maligno.

A importância do tumor varia de acordo com sua natureza que deve portanto ser esclarecida inicialmente através do exame clínico, a seguir com recurso de imagem, seja ultra-sonografia e/ou mamografia e ainda por meio de procedimentos ambulatoriais, quais sejam, a punção aspirativa por agulha fina (exame citológico) e a punção por agulha grossa ou “core-biopsia” (exame histopatológico).

O nódulo sólido benigno mais freqüente é o fibroadenoma, que apresenta consistência dura e elástica, superfície lobulada, em geral é único e ocorre em mulheres jovens.

O câncer de mama apresenta-se como um tumor de consistência dura, de limites mal definidos, de tamanho que pode variar de 1 até vários centímetros de diâmetro, de acordo com o tempo de evolução. O tumor menor que 1cm dificilmente será detectado clinicamente. Pode estar com a mobilidade preservada ou aderido à pele, ao gradil costal ou a ambos.

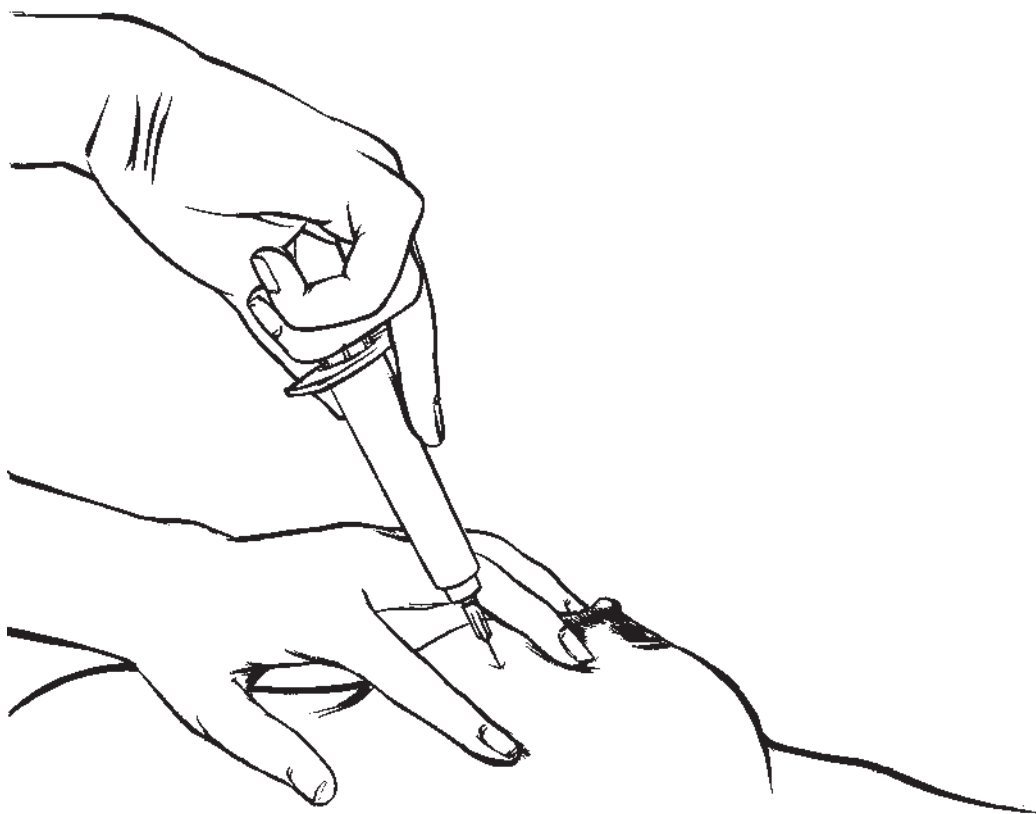
A pele que recobre a mama pode estar íntegra, ulcerada pelo tumor ou apresentar-se como uma casca de laranja.

FONTE

BARROS, ACSD, NAZÁRIO, AC, DIAS, EN, SILVA, HMS, FIGUEIRA F., ASS. *Mastologia: Condutas*. Editora Revinter. 1998.

FRANCO, JM. *Mastologia, Formação do Especialista*. Rio de Janeiro, Editora Atheneu. 1997.

IDENTIFICANDO NÓDULOS BENIGNOS DA MAMA



Existem muitos tipos de nódulos de mama que são de natureza benigna. Os mais comuns são os fibroadenomas e os cistos.

O **fibroadenoma** apresenta-se como um nódulo duro e elástico, sólido, não doloroso, móvel à palpação, de limites precisos e mede de 1 a 3 cm. Surge quase sempre na mulher jovem, entre 15 e 30 anos. Trata-se de uma lesão sem potencial de malignização. Certos tipos de câncer, chamados tumores circunscritos, podem simular um fibroadenoma sendo, portanto, prudente que os fibroadenomas sejam submetidos à confirmação histopatológica.

Os **cistos** são tumores de conteúdo líquido, facilmente palpados, de consistência amolecida e podem atingir grande volumes. Existem cistos pequenos, chamados microcistos, que não são palpáveis e que são detectados pela ultra-sonografia. Quase sempre são múltiplos, não representam problema clínico e não precisam receber qualquer atenção específica.

Alguns tipos de cistos grandes podem exibir crescimento tumoral no seu interior lembrando uma vegetação em desenvolvimento. Estas vegetações intra-císticas merecem investigação, pois podem representar lesões pré-malignas ou malignas.

O cisto exibe-se bem à mamografia e à ultra-sonografia como nódulo de contornos bem definidos e sem calcificações. A ultra-sonografia é o método diagnóstico ideal da doença cística.

O tratamento do cisto é a punção aspirativa esvaziadora com agulha. Ele deve ser extraído cirurgicamente nos casos de conteúdo sanguinolento à punção, persistência de tumor após punção, vegetação intra-cística ao ultra-som ou em casos de reaparecimento do cisto no local já puncionado (recidiva).

FONTE

BARROS, ACSO, NAZÁRIO, AC, DIAS, EN, SILVA, HMS, FIGUEIRA F., ASS. *Mastologia: Condutas*. Editora Revinter. 1998.

DIAS, EN, CALEFFI, M, SILVA, HMS. *Mastologia Atual*. Rio de Janeiro, Editora Revinter. 1994.

VIVA MULHER – PROGRAMA NACIONAL DE CONTROLE DO CÂNCER DO COLO DO ÚTERO E DE MAMA

DIRETRIZES

1 articular e integrar uma rede nacional

2 motivar a mulher a cuidar da sua saúde

3 reduzir a desigualdade de acesso da mulher à rede de saúde

4 melhorar a qualidade do atendimento à mulher

5 aumentar a eficiência da rede de controle do câncer

ESTRATÉGIAS

consolidar uma base geopolítica gerencial do Programa

articular uma rede de comunicação com a mulher

redimensionar a oferta real de tecnologia para detecção, diagnóstico e tratamento

informar, capacitar e atualizar recursos humanos e disponibilizar recursos materiais

criar um plano de vigilância e avaliação

O controle do câncer de mama no Brasil representa, atualmente, um dos grandes desafios para a saúde pública. O diagnóstico tardio da doença e a não identificação de mulheres com situação de alto risco apontam para a necessidade de um programa que estimule o diagnóstico precoce da doença.

Por outro lado, a desigualdade de acesso à oferta de tecnologia na atenção ao câncer de mama e de seu diagnóstico precoce, mostra a necessidade do conhecimento e redimensionamento da oferta real de mamógrafos, bem como de sua capacidade de realização de exames, o mesmo podendo ser dito em relação à rede de diagnóstico, tratamento e reabilitação.

O cadastramento dos profissionais envolvidos na rede, sua capacitação, bem como a normalização, uniformização de procedimentos e controle de qualidade constituem-se ações prioritárias. Estas, incorporadas aos procedimentos referentes à atenção do câncer de mama, certamente, promoverão mudanças favoráveis no diagnóstico precoce, tratamento e reabilitação.

O Viva Mulher – Programa Nacional de Controle do Câncer do Colo do Útero e de Mama tem, portanto, como objetivo, reduzir a mortalidade e as repercussões físicas, psíquicas e sociais desses cânceres na mulher brasileira, por meio da oferta de serviços para prevenção e detecção em estágios iniciais da doença e do tratamento e reabilitação das mulheres.

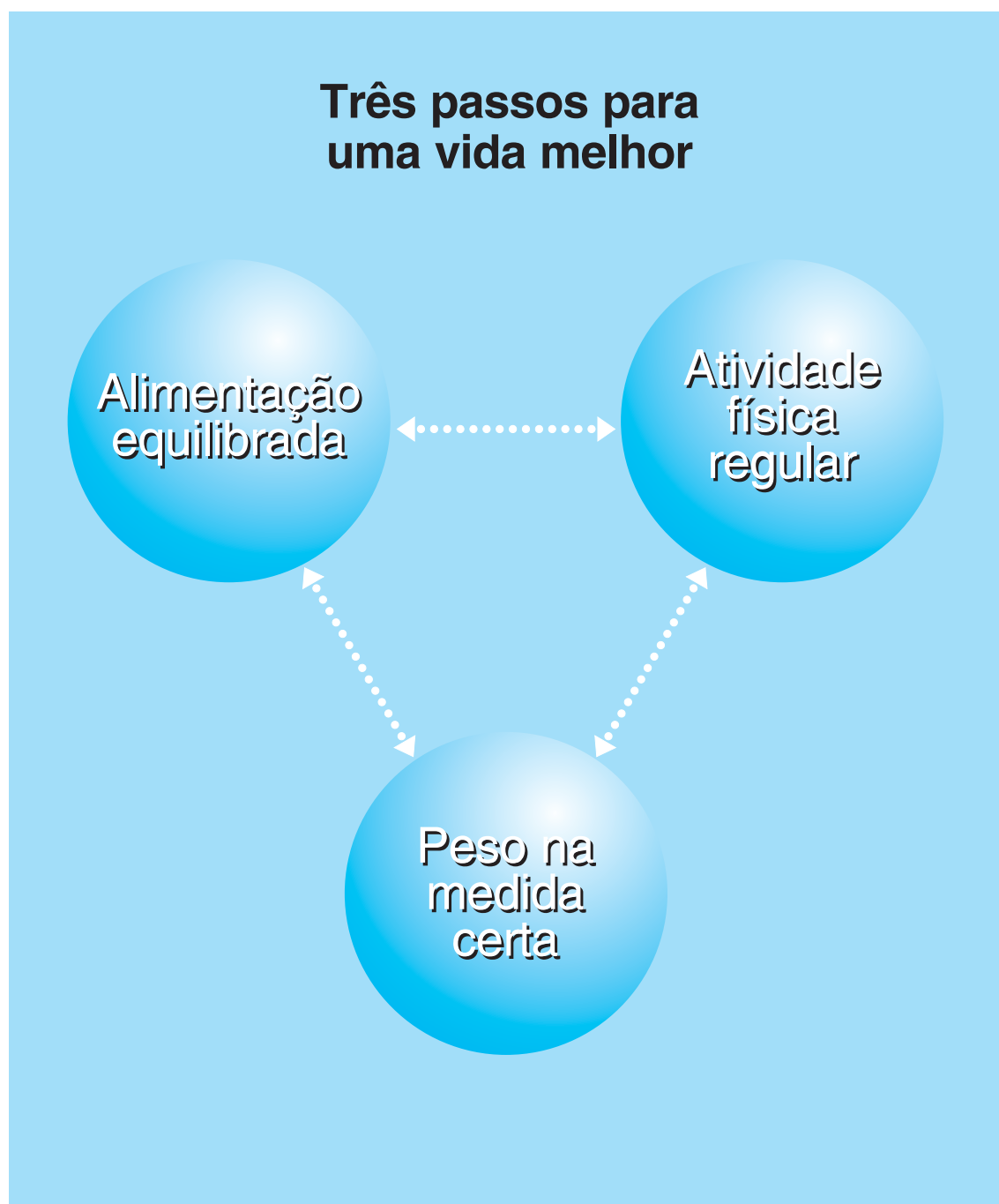
Desta forma, as diretrizes e estratégias traçadas para o Programa contemplam a formação de uma rede nacional integrada, com base em um núcleo geopolítico gerencial, sediado no município, que permitirá ampliar o acesso da mulher aos serviços de saúde. Além disso, a capacitação de recursos humanos e a motivação da mulher para cuidar da sua saúde fortalecerão e aumentarão a eficiência da rede formada para o controle do câncer. Suas estratégias de implantação prevêm a resolução das necessidades constantes nas seguintes diretrizes:

- articular e integrar uma rede nacional;
- motivar a mulher a cuidar da sua saúde;
- reduzir a desigualdade de acesso da mulher à rede de saúde;
- melhorar a qualidade do atendimento à mulher;
- aumentar a eficiência da rede de controle do câncer.

FONTE

MINISTÉRIO DA SAÚDE. *Implantando o Viva Mulher - Programa Nacional de Controle do Câncer do Colo do Útero e de Mama*, Rio de Janeiro - Instituto Nacional de Câncer, Coordenação de Prevenção e Vigilância - Conprev (no prelo). 2001.

REALIZANDO A PREVENÇÃO PRIMÁRIA E IDENTIFICANDO GRUPOS DE RISCO



A Organização Mundial da Saúde recomenda o estímulo de hábitos alimentares saudáveis (baixo teor de gordura, sal e açúcar e o aumento de grãos integrais, tubérculos, vegetais e frutas) como uma medida importante de prevenção primária de câncer. A atividade física regular e a manutenção do Índice de Massa Corporal abaixo de 30, preferencialmente entre 18,5 e 25, também constituem importantes fatores de proteção e devem ser adotados pelo indivíduo e estimulados nas rotinas de consulta dos profissionais de saúde e nas ações de comunicação social públicas.

Por outro lado, o consumo de bebidas alcoólicas (mais do que 1 *drink* para as mulheres e 2 *drinks* para os homens, por dia), também contribui para um significativo aumento no risco de aparecimento de câncer e deve ser desestimulado nas populações.

Vale mencionar que o conhecimento científico atual aponta para o uso de fármacos, como o tamoxifeno, em mulheres com situação de alto risco, ou seja, com mãe ou irmã com câncer de mama na pré-menopausa ou com antecedente pessoal de hiperplasia atípica ou neoplasia lobular *in situ* detectada em biópsia prévia.

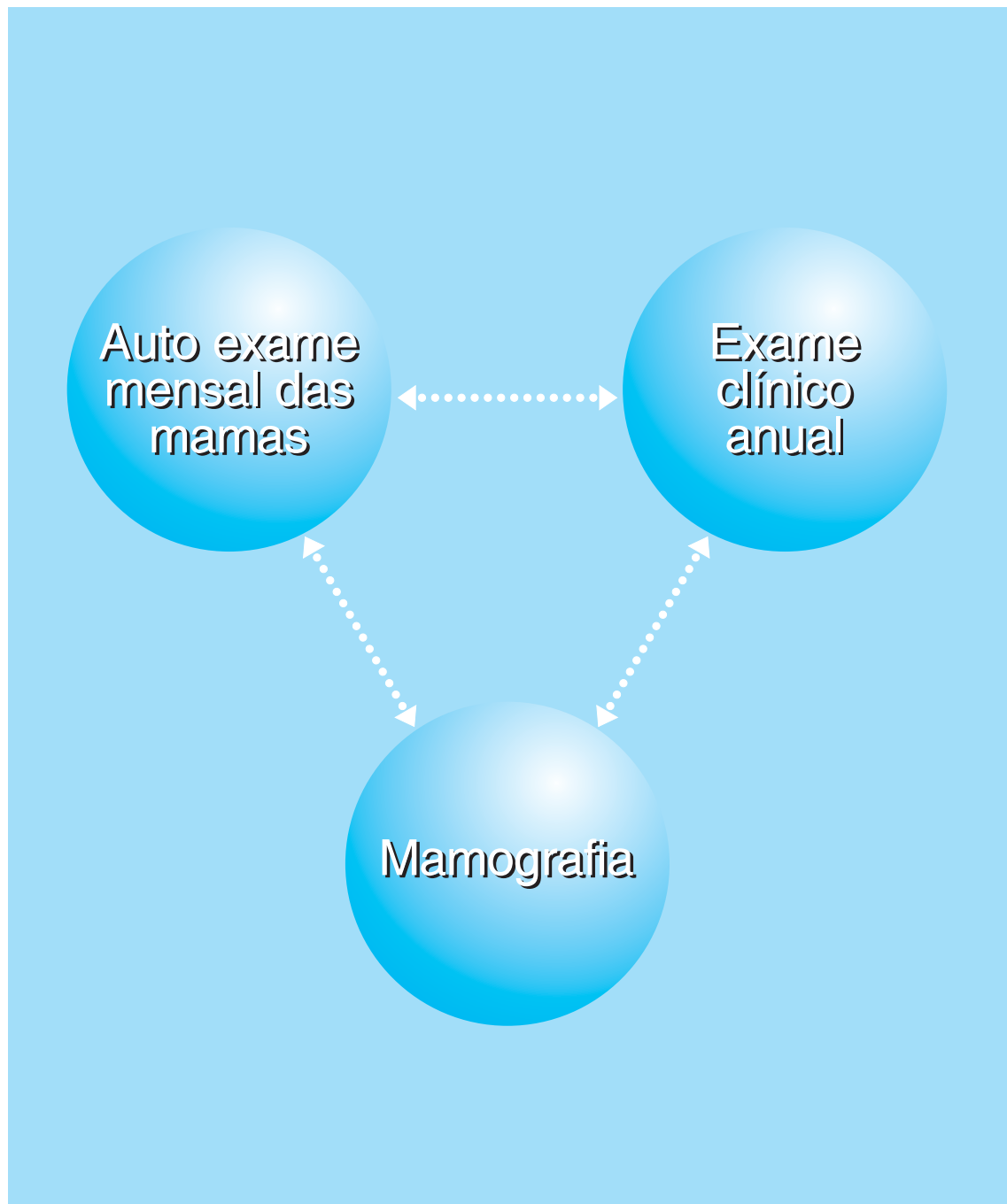
FONTE

WORLD CANCER RESEARCH FUND/AMERICAN INSTITUTE FOR CANCER RESEARCH. *Food, Nutrition and the Prevention of Cancer: a global perspective*. Washington, D.C. 1997.

WORLD HEALTH ORGANIZATION. *Manual on the Prevention and Control of Common Cancers*, Geneva, Switzerland. 1998.

MINISTÉRIO DA SAÚDE. *Falando sobre câncer*. 2 ed., Rio de Janeiro, Instituto Nacional de Câncer, Coordenação Nacional de Controle do Tabagismo e Prevenção Primária de Câncer (Contapp). 1997.

REALIZANDO A DETECÇÃO PRECOCE



A descoberta do câncer de mama em suas fases iniciais proporciona elevadíssimas chances de cura para a paciente e, na maior parte dos casos, permite oferecer tratamento não mutilador.

Os tumores não invasivos, chamados tumores *in situ*, apresentam índice de curabilidade próximo de 100%. Para os tumores invasivos com diâmetro de até 2 centímetros, o índice de curabilidade é da ordem de 95%.

O câncer de mama pode ser detectado precocemente e as estratégias para a sua detecção são fundamentalmente três:

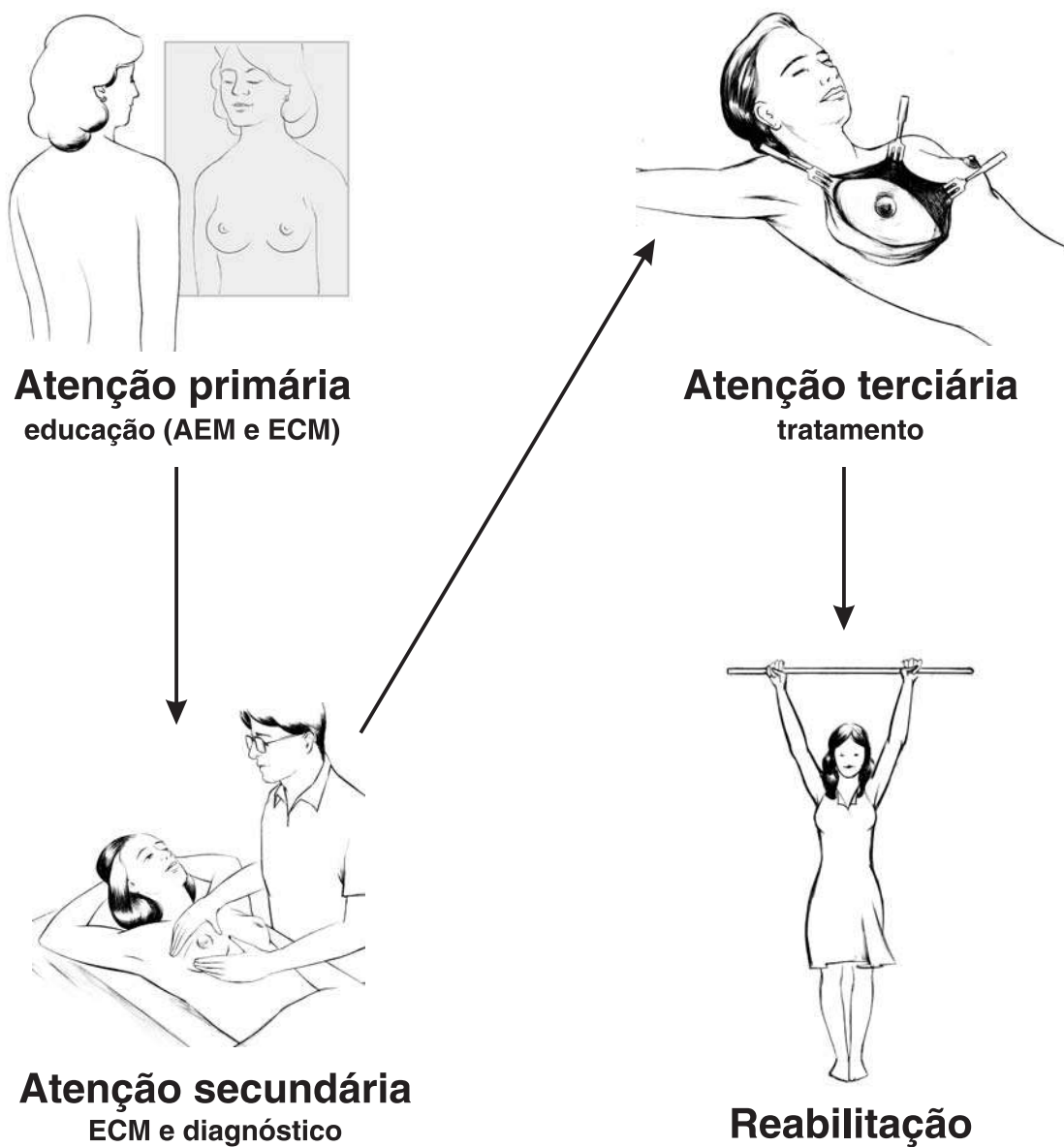
- auto-exame realizado mensalmente;
- exame clínico anual das mamas, realizado por médicos e enfermeiros, em todas as mulheres, especialmente naquelas com 40 anos ou mais de idade;
- exame mamográfico que, idealmente, toda mulher com idade entre 50 e 69 anos deveria se submeter anualmente. A disponibilidade de recursos determina que, em nosso meio, a mamografia deva ser solicitada por médico especialista diante de exames físicos anormais.

FONTE

MINISTÉRIO DA SAÚDE. *Falando sobre câncer*. 2 ed., Rio de Janeiro, Instituto Nacional de Câncer, Coordenação Nacional de Controle do Tabagismo e Prevenção Primária de Câncer (Contapp). 1997.

WORLD HEALTH ORGANIZATION. *Manual on the Prevention and Control of Common Cancers*. Geneva, Switzerland. 1998.

FASES DA ABORDAGEM DO CÂNCER DE MAMA



O profissional que desenvolve a atenção primária, realizada em unidades básicas de saúde, deve proceder o exame clínico das mamas. Neste momento, a mulher deve ser estimulada e ensinada a realizar o auto-exame e ser esclarecida da importância de adotar este hábito.

As mulheres cujos exames clínicos exibirem anormalidades devem ser avaliadas por profissional médico treinado quanto à abordagem das patologias mamárias. É aí avaliada a necessidade de se realizar um exame mamográfico ou ultra-sonográfico e procedimentos tais como a punção aspirativa por agulha fina (PAAF), ou punção por agulha grossa (*core biopsy*), quando indicadas.

Uma vez detectada a necessidade de ser dado prosseguimento à investigação ou em casos diagnosticados de câncer de mama, a mulher é encaminhada às unidades terciárias (Centro de Alta Complexidade em Oncologia), para que o tratamento adequado seja instituído. A medida que tumores de menor tamanho são detectados, melhores são as taxas de sobrevida e menos mutilante a abordagem cirúrgica.

A mulher tratada por câncer de mama deve merecer atenção quanto à sua recuperação e reintrodução ao meio social ao qual pertença, o desenvolvimento de suas atividades laborativas, e orientada quanto à sua adaptação para eventuais limitações temporárias ou não, decorrentes dos tratamentos instituídos. Medidas fisioterápicas estão indicadas e quase sempre conseguem reduzir os linfedemas a níveis aceitáveis pela paciente. Há que se garantir que uma vez tratadas as mulheres com câncer de mama, haja um seguimento regular a fim de se acompanhar a evolução de cada caso e se adotar as medidas, terapêuticas ou de suporte, necessárias em casos de recidiva da doença.

FONTE

MINISTÉRIO DA SAÚDE. *Implantando o Viva Mulher - Programa Nacional de Controle do Câncer do Colo do Útero e de Mama*, Rio de Janeiro - Instituto Nacional de Câncer, Coordenação de Prevenção e Vigilância - Conprev (no prelo). 2001.

ANAMNESE

Queixa principal

Nódulo

Descarga papilar: Única
Cristalina

Sangüínea

Espontânea

Linfonodo axilar

Antecedente gineco-obstétrico

Idade da primeira menstruação _____ anos

Data da última menstruação ____/____/____

Idade da menopausa _____ anos

Idade da primeira gestação a termo _____ anos

Número de gestações a termo _____

História familiar de câncer de mama

Mãe Pré-menopausa Pós-menopausa

Irmã Pré-menopausa Pós-menopausa

Antecedente cirúrgico nas mamas Sim Não

Outros familiares: _____

Resultado do exame histopatológico (confirmar com cópia do laudo e lâmina ou bloco de parafina, se possível) _____

A entrevista com a mulher para a prevenção do câncer de mama deve ser sempre gentil e atenciosa. É bom lembrar que a maior parte das mulheres sentem-se inseguras e ansiosas quando se submetem a um exame das mamas.

Na anamnese devem ser obtidas as queixas referentes a algum sinal ou sintoma mamário, os antecedentes pessoais e familiares, e os dados de identificação, que serão úteis para garantir a busca ativa da mulher, caso haja necessidade.

Atenção especial deve ser prestada ao relato de nódulos, fluxo papilar espontâneo e percepção de linfonodos nas axilas. Dor mamária, por exemplo, é um sintoma não preocupante e deve ser aproveitada a oportunidade para esclarecimentos sobre o mesmo.

É fundamental que seja perguntado se a mãe e/ou irmã(s) tiveram câncer de mama. Em caso de resposta afirmativa, é importante perguntar se o tumor foi identificado na pré ou pós-menopausa. Quando a mulher não souber informar o período da menopausa, deve-se tomar por base a idade limite de 50 anos para considerar a pré-menopausa. Antecedente familiar de mãe ou irmã com câncer de mama na pré-menopausa classifica a mulher como de alto risco e ela deve passar a receber atenção preventiva especial.

A mulher deve também ser interrogada quanto a antecedente de biópsia da mama. História de doenças da mama com potencial de transformação ou desenvolvimento de câncer tais como hiperplasia ductal atípica (aumento do número de camadas de células epiteliais alteradas que revestem os ductos) ou neoplasia lobular *in situ* (proliferação do epitélio lobular), ou de antecedente familiar de câncer na pré-menopausa, caracteriza a mulher como de situação alto risco. No caso da mulher com idade igual ou maior que 40 anos e com situação de alto risco, está indicada avaliação por especialista e realização de mamografia anual.

FONTE

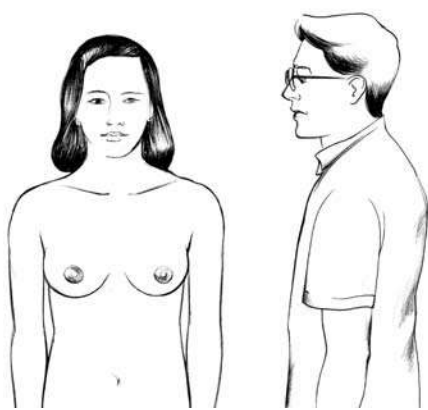
BARROS, ACSO, NAZÁRIO, AC, DIAS, EN, SILVA, HMS, FIGUEIRA F., ASS. *Mastologia: Condutas*. Editora Revinter. 1998.

DIAS, EN, CALEFFI, M, SILVA, HMS. *Mastologia Atual*. Rio de Janeiro, Editora Revinter. 1994.

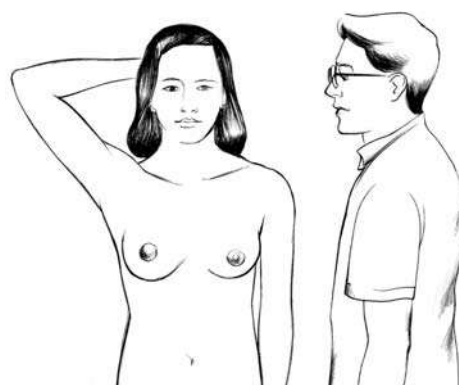
NATIONAL INSTITUTES OF HEALTH CONSENSUS DEVELOPMENT PANEL. *J Nat Ca Institut* 1997; 89: 1015-20.

SZKLO, MJ. *Gen Intern Med* 1990; 5(suppl): 547-549.

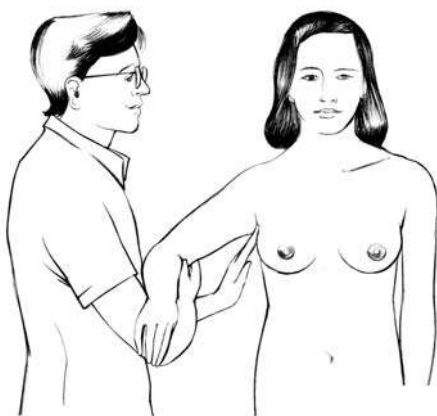
REALIZANDO O EXAME CLÍNICO DA MAMA



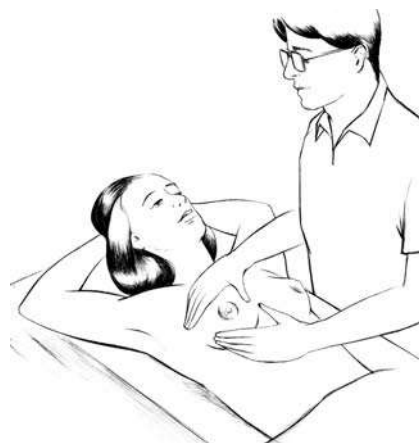1 Inspeção estática



2 Inspeção dinâmica



3 Palpação das axilas e regiões supraclaviculares



4 Palpação do tecido mamário

O exame físico das mamas, também chamado de exame clínico das mamas (ECM), deve ser realizado rotineiramente pelo médico durante a sua consulta em mulheres a partir de 25 anos, preferentemente na primeira semana após a menstruação. Ele também pode ser realizado por outro profissional de saúde treinado (enfermeiro(a)), e tem fundamental importância para a detecção precoce do câncer de mama. Por isso, precisa ser bem executado e requer, para a sua realização, ambiente privativo adequado com boa iluminação, além de respeito ao recato da mulher.

Durante o exame, sinais como assimetria, abaulamentos, retrações, eczemas, ulcerações, gânglios linfáticos e nódulos devem ser cuidadosamente pesquisados. Em seqüência, os seguintes tempos do exame físico devem ser realizados: 1) inspeção estática; 2) inspeção dinâmica; 3) palpação das axilas e regiões supraclaviculares; e 4) palpação do tecido mamário. Os itens 1, 2 e 3 devem ser realizados com a mulher de pé ou sentada e o item 4, em decúbito dorsal.

INSPEÇÃO ESTÁTICA

Na inspeção estática, procura-se observar a simetria, abaulamentos, retrações ou presença de edema cutâneo das mamas, o aspecto das aréolas e papilas, procurando identificar áreas de ulceração ou eczemas.

INSPEÇÃO DINÂMICA

Na inspeção dinâmica, solicita-se que a mulher eleve os braços lentamente, acima de sua cabeça, de maneira que eventualmente possa salientar abaulamentos e retrações.

A seguir, pede-se que a mulher coloque os braços na cintura e aperte-a, para que através da compressão dos músculos peitorais, sejam evidenciados abaulamentos e retrações.

PALPAÇÃO DAS AXILAS E REGIÕES SUPRACLAVICULARES

Com a mulher sentada, devem ser palpadas cuidadosamente as axilas. O profissional deve usar a mão contra-lateral da axila examinada, enquanto o braço da mulher descansa, relaxado, sobre o seu antebraço. A palpação das regiões supraclaviculares pode ser realizada com o examinador localizado à frente ou por detrás da mulher. O exame das axilas e regiões supraclaviculares visa a detecção de linfonodos.

PALPAÇÃO DO TECIDO MAMÁRIO

Com a mulher confortavelmente deitada e com as duas mãos sob a cabeça, o profissional procura, por meio de manobra de dedilhamento da mama, identificar nódulos suspeitos.

A seguir, realiza a palpação mais profunda da mama utilizando as polpas digitais.

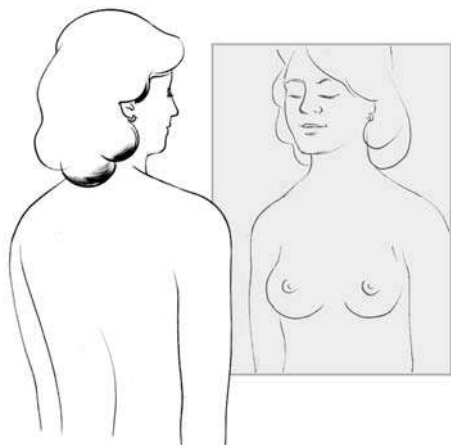
FONTE

BARROS, ACSO, NAZÁRIO, AC, DIAS, EN, SILVA, HMS, FIGUEIRA F., ASS. *Mastologia: Condutas*. Editora Revinter. 1998.

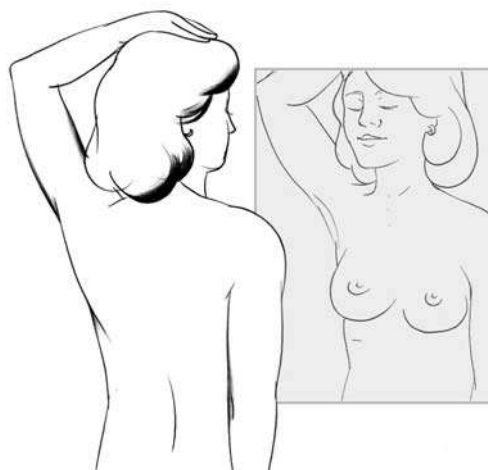
DIAS, EN, CALEFFI, M, SILVA, HMS. *Mastologia Atual*. Rio de Janeiro, Editora Revinter. 1994.

COMO É O AUTO-EXAME DA MAMA

DIANTE DO ESPELHO

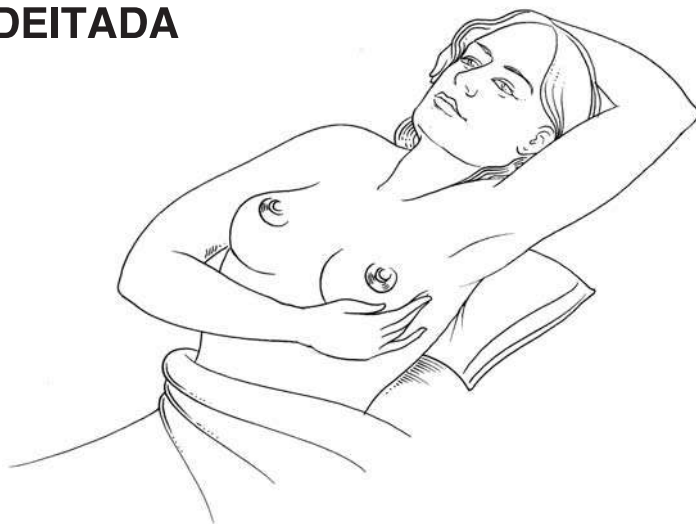

1 Diante do espelho com os braços ao longo do corpo



2 Diante do espelho com os braços elevados

DEITADA



É o exame realizado pela própria mulher em suas mamas, viabilizando a descoberta de alterações existentes. O profissional de saúde precisa ensinar e estimular as mulheres a fazerem o auto-exame das mamas (AEM). É recomendado, portanto, que durante a realização do exame clínico das mamas, o profissional mostre, à própria mulher, as áreas normais de suas mamas que possam gerar suspeitas, quando esta for realizar o auto-exame.

Algumas dúvidas, porém, precisam ser esclarecidas: quais as mulheres, quando e como realizar o AEM?

Todas as mulheres devem fazer regularmente o auto-exame, devendo ser incentivada e ensinada a sua realização logo após o aparecimento das mamas, como uma forma de cuidado e conhecimento do próprio corpo.

O melhor período para a sua realização é de 7 a 10 dias após a menstruação, quando as mamas ficam menos túrgidas, facilitando o eventual encontro de alterações. Para as mulheres que não menstruam, como por exemplo, aquelas que já se encontram na menopausa, ou as que se submeteram à histerectomia, ou ainda aquelas que estão amamentando, deve-se orientar a escolha arbitrária de um dia do mês para a realização do auto-exame. Por exemplo, pode ser o primeiro ou o último dia de cada mês; pela manhã ao acordar ou à noite, antes de dormir. O grande valor do auto-exame está na sua realização periódica mensal, pois uma vez que a mulher tenha como referência a palpação habitual normal, se houver uma alteração, ela logo perceberá.

A alteração a ser procurada é, basicamente, o endurecimento nodular localizado.

Os tempos do auto-exame são dois: 1) inspeção em frente ao espelho e 2) palpação digital das mamas em decúbito dorsal.

INSPEÇÃO EM FRENTE AO ESPELHO

Inicialmente a mulher deve observar suas mamas diante do espelho com os braços alinhados ao longo do corpo.

Em seguida, ela eleva os braços lateralmente e volta à posição original, observando alguma mudança ou alteração no contorno das mamas.

PALPAÇÃO DIGITAL DAS MAMAS

Confortavelmente deitada, a mulher coloca uma das mãos sob a cabeça e, com a outra, palpa a mama oposta ao lado da mão que examina. Em seguida, repete o processo na mama contralateral. O importante é que toda a mama seja examinada e palpada. Com um pouco de pressão dos dedos pode-se sentir o tecido abaixo da pele, facilitando a detecção de nódulos. A repetição sistemática do auto-exame levará ao conhecimento das próprias mamas, facilitando assim, a percepção de qualquer alteração das mesmas.

FONTE

BARROS, ACSO, NAZÁRIO, AC, DIAS, EN, SILVA, HMS, FIGUEIRA F., ASS. *Mastologia: Condutas*. Editora Revinter. 1998.

DIAS, EN, CALEFFI, M, SILVA, HMS. *Mastologia Atual*. Rio de Janeiro, Editora Revinter. 1994.

A MAMOGRAFIA



A mamografia (mastografia ou senografia) é a radiografia da mama que permite a detecção precoce do câncer. É capaz de mostrar lesões, em fase inicial, muito pequenas (em milímetros).

Em virtude de ainda ser um método caro em nosso meio, recomenda-se hoje a realização da mamografia nos casos de exame clínico suspeito e em mulheres com situação de alto risco, com idade igual ou maior que 40 anos, mesmo que não apresentem alterações no exame clínico.

A mamografia é realizada em aparelho de raios X apropriado, chamado mamógrafo. Utilizando compressão, são feitas duas incidências (crânio-caudal e médio-lateral oblíqua) de cada mama. O desconforto provocado pela mamografia é discreto e suportável.

Os sinais radiológicos de malignidade são divididos em diretos e indiretos. Os sinais diretos são os nódulos, as microcalcificações e as densidades assimétricas focais ou difusas. Constituem sinais indiretos: as distorções parenquimatosas, dilatação ductal isolada, espessamento cutâneo, retração da pele e/ou complexo aréolo-papilar e linfonodopatia axilar.

O nódulo muito denso e de contorno espiculado tem grande possibilidade de representar um câncer.

Quanto às microcalcificações, vale dizer que apenas 20% a 30% delas são manifestação de lesão maligna e que podem representar o sinal mais precoce de malignidade. As microcalcificações são, por definição, partículas opacas menores que 0,5 mm. Quando suspeitas de malignidade devem estar em grande número (mais de 5 por centímetro cúbico), exibir variedade de forma (pontos, linhas, ramificações) e variação de densidade no interior da partícula ou entre as partículas. A distribuição é, em geral, unilateral, podendo estar agrupadas num pequeno setor mamário ou seguindo trajeto ductal.

FONTE

CANELLA, EO. *Detecção do câncer de mama. Revisão da literatura para o clínico. J Bras Med* 77: 4,100-111, 1999.

ROCHA, DC, BAUAB, SP. *Atlas de Imagem da Mama*. Editora Savier. 1995.

FRANCO, JM. *Mastologia, Formação do Especialista*. Rio de Janeiro, Editora Atheneu. 1997.